

# EL ROL DEL IMAGENÓLOGO EN LA EVALUACIÓN DEL COMPLEJO AREOLA PEZON (CAP)

Dra. Diaz Cavieres Cynthia; Dra. Ulloa Vallejo Catherine; Dra. Piñeiro Africa; Dra. Peralta Agostina; Dr. Mysler Daniel.  
Sin conflictos de interés.

Ciudad Autonoma de Buenos Aires, Argentina  
cynthiadcavieres@gmail.com

# 01

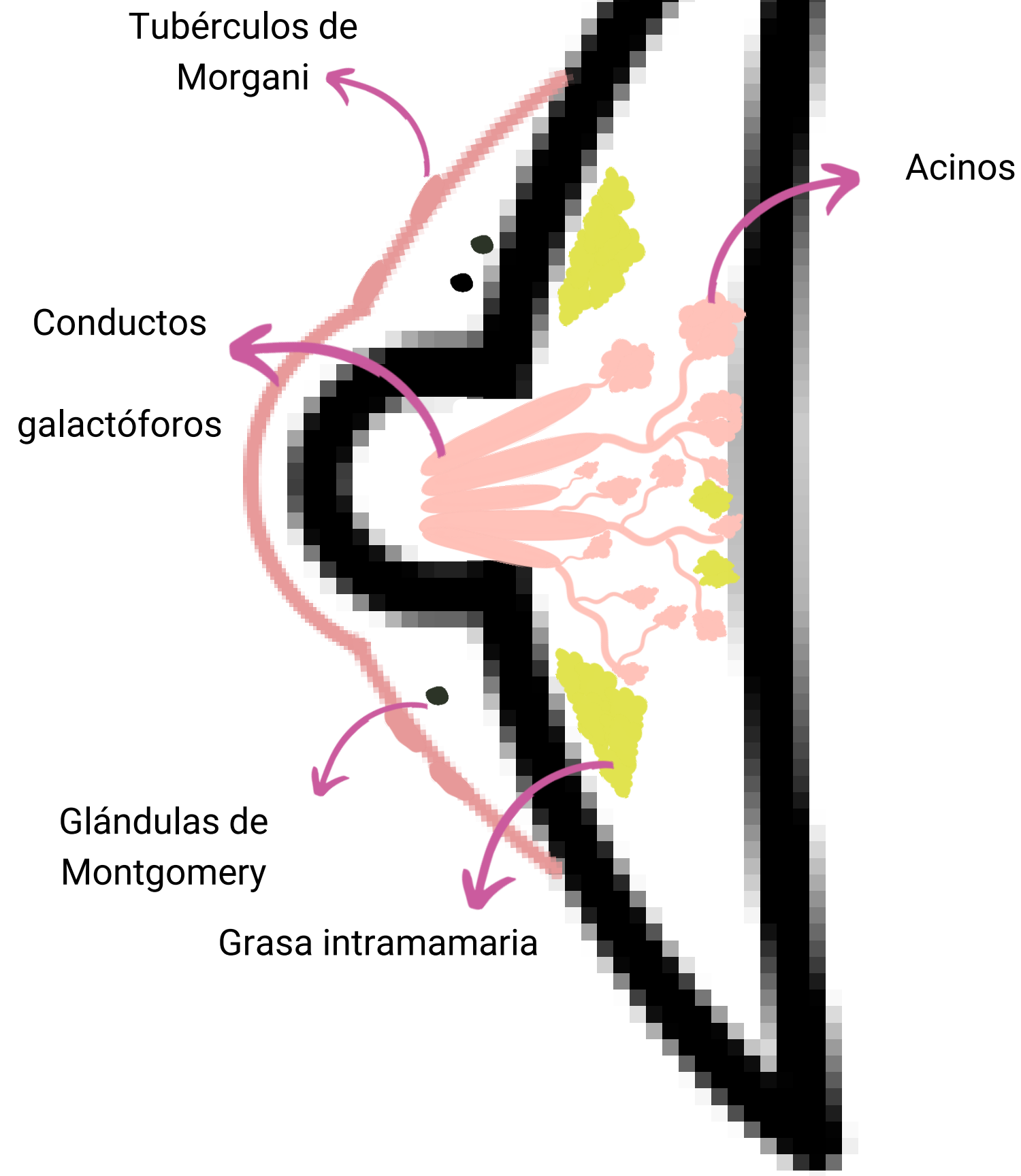
## Objetivos

- Determinar la técnica recomendada para la evaluación del CAP en los distintos métodos.
- Ilustrar los hallazgos imagenológicos más frecuentes que pueden afectar esta región y como diferenciarlos.



# 02

## Anatomía normal

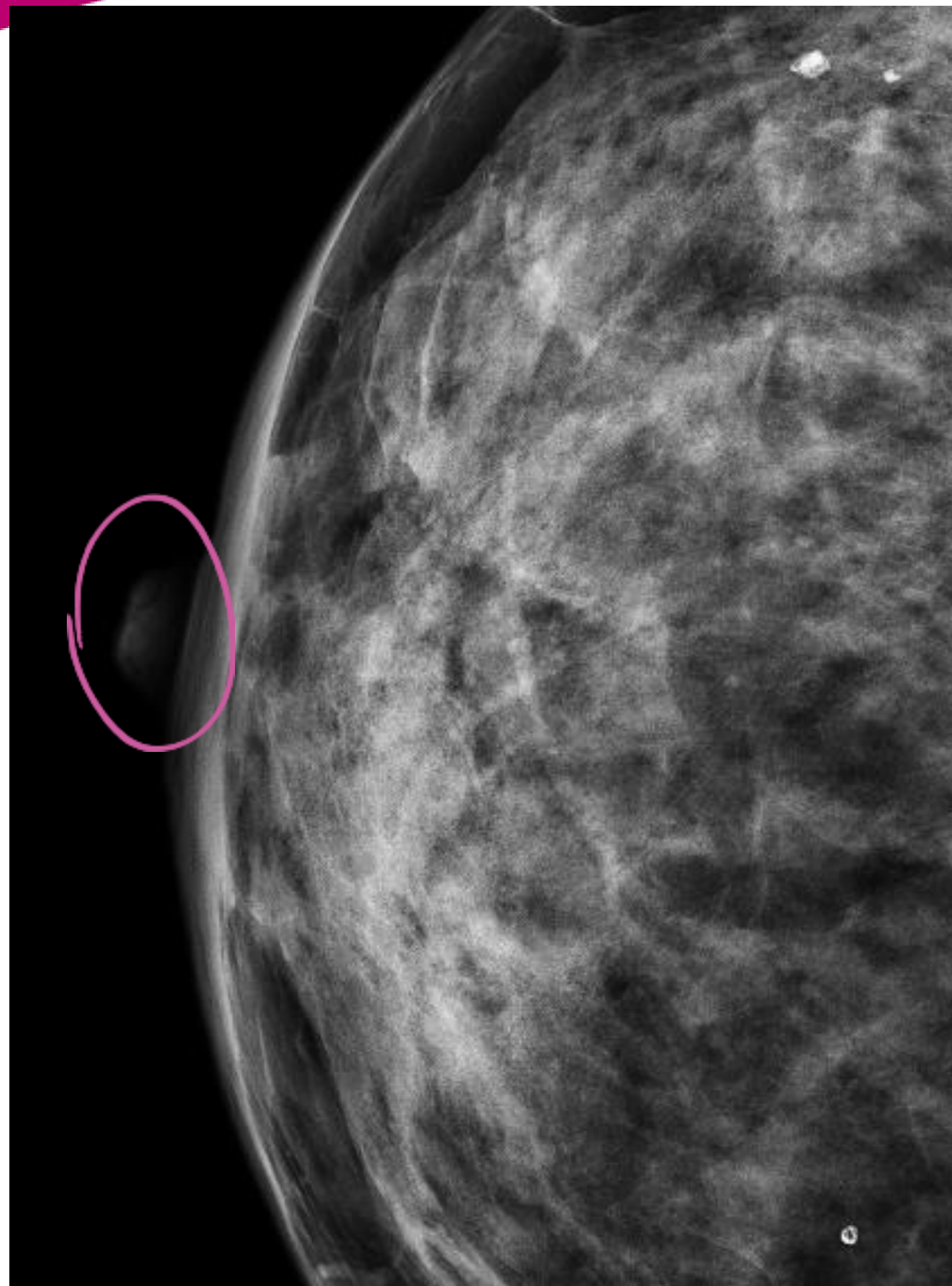


- **Glándulas de Montgomery:**  
Son glándulas sebáceas en etapa intermedia que se encuentran embriológicamente en transición.
- **Tubérculos de Morgagni:**  
Son pequeñas pápulas elevadas (de 1 a 2 mm de diámetro) en la areola.
- **Conductos galactóforos.**
- **Terminaciones nerviosas sensoriales.**
- **Músculo liso.**
- **Sistema linfático o plexo subareolar o de Sappey.**

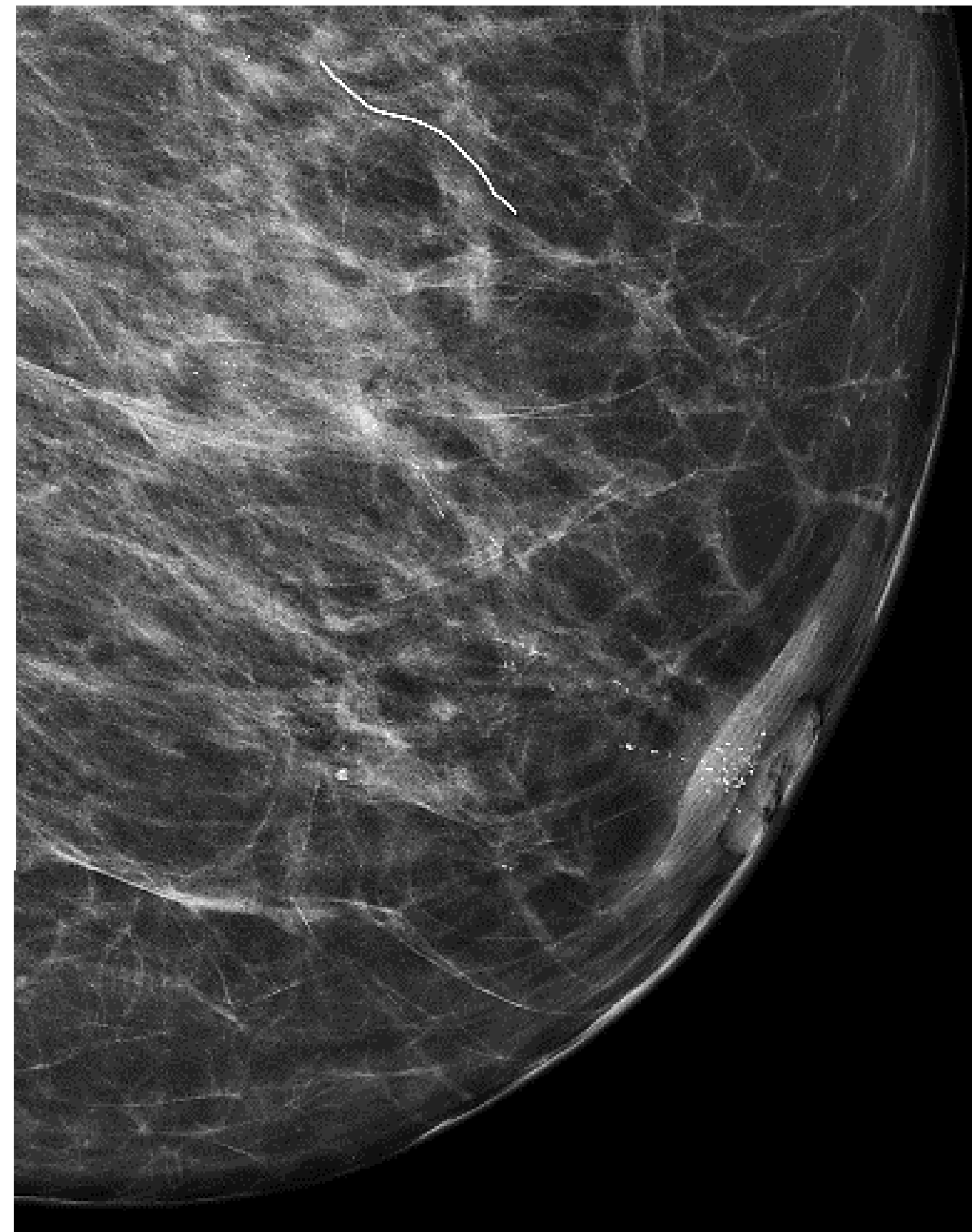# 03

## Evaluación mamográfica

- El pezón debe posicionarse de perfil en al menos una vista mamográfica.
- En caso de duda diagnóstica (hallazgo palpable, pezón invertido o retracción del mismo), puede colocarse un perdigón para señalarlo.
- Para caracterizar una lesión puede ser necesario realizar incidencias adicionales.



Pezón normal.



Pezón retraído.

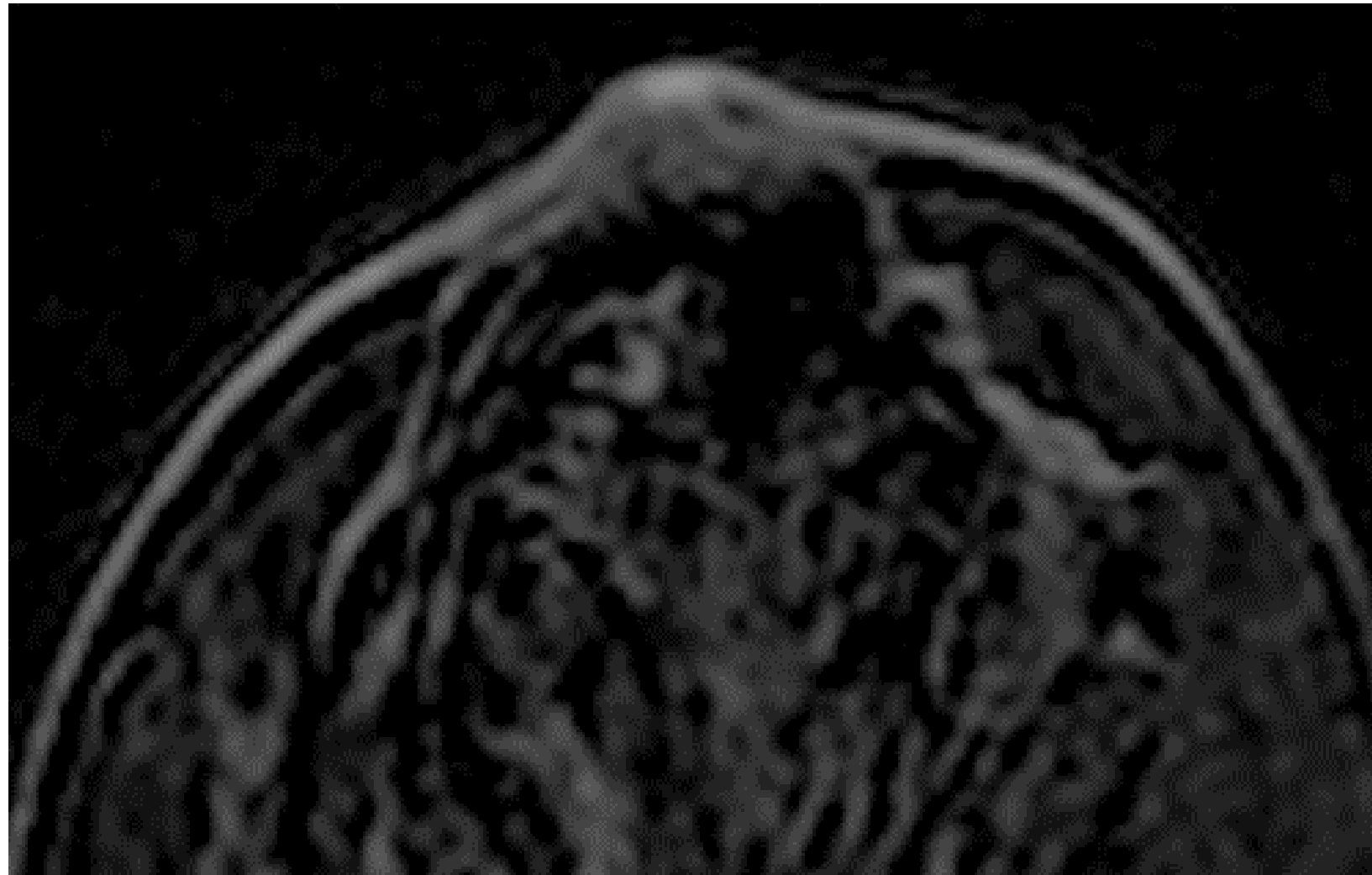
# 04

## Evaluación ecográfica

- Mantener el ángulo del transductor de modo que el haz de ultrasonido sea perpendicular al eje longitudinal del conducto a evaluar.
- Usar abundante gel para lesiones superficiales.
- Utilizar maniobras de Stavros para mejorar la evaluación.
- Mejorar la caracterización de las imágenes con Power Doppler.

MANIOBRA DE STAVROS	FOTO	ULTRASONIDO	
<p>Exploración del pezón por delante en forma recta puede dificultar la visualización debido a la presencia de sombra acústica posterior y oscurecimiento de los conductos dentro del pezón y subareolar.</p>			
<p>Técnica de compresión periférica: mejora el ángulo de incidencia de los conductos subareolares.</p>			
<p>Técnica de compresión bimanual: Permite visualizar la extensión del conducto y la base del pezón, así como la evaluación de imágenes ecogénicas endoluminales.</p>			
<p>Técnica de rolado del pezón: Permite visualizar los ductos dentro del pezón.</p>			

# 05 Evaluación por RM

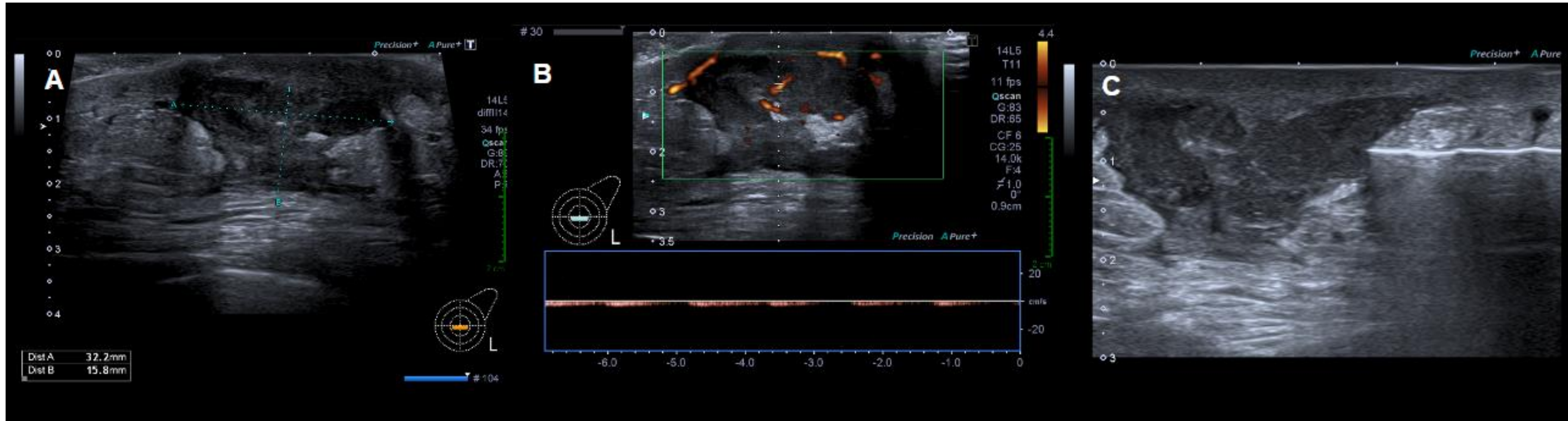


El CAP presenta un delgado realce cutáneo normal, bilateral y simétrico.

Bobina mamaria específica de al menos 4 canales.  
En relación al CAP la RM con contraste presenta mayor sensibilidad en comparación con la mamografía.

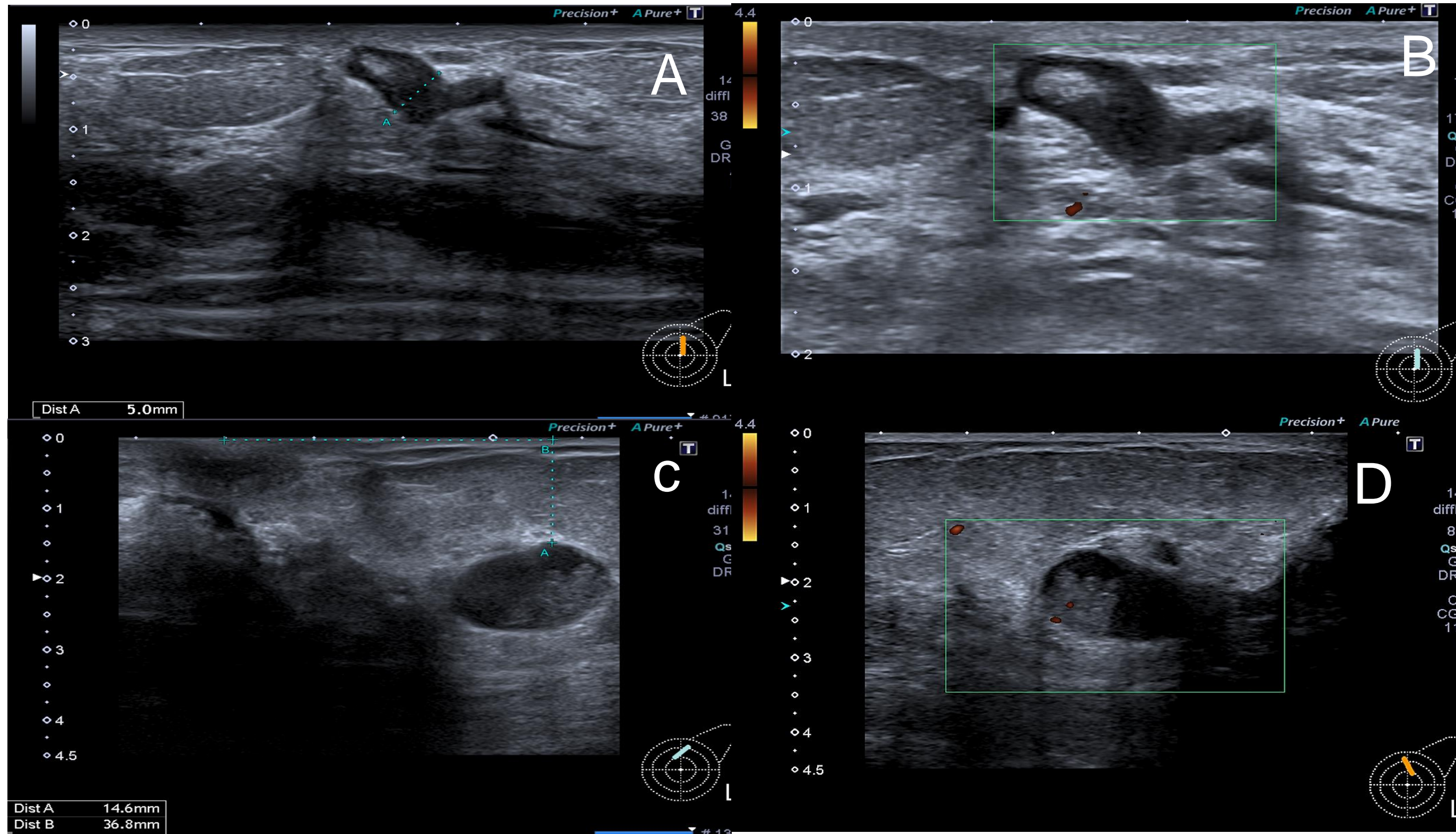


# Absceso retroareolar:



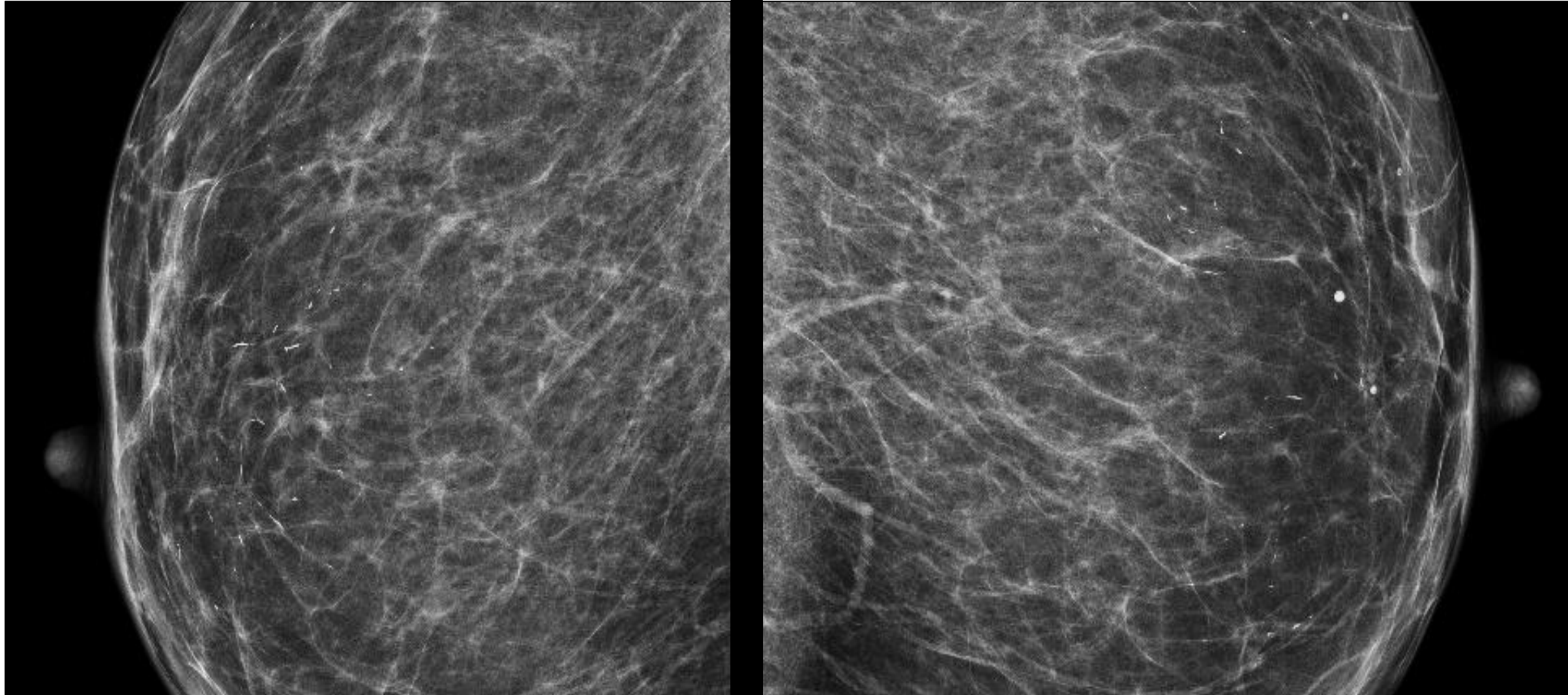
A) Ecografía modo B : imagen nodular retroareolar de márgenes no circunscritos. B) Power Doppler color: presencia de flujo peri e intralesional. C) Punción biopsia biopsia core con aguja 14 G.

# Ectasia ductal con contenido y lesion papilar:



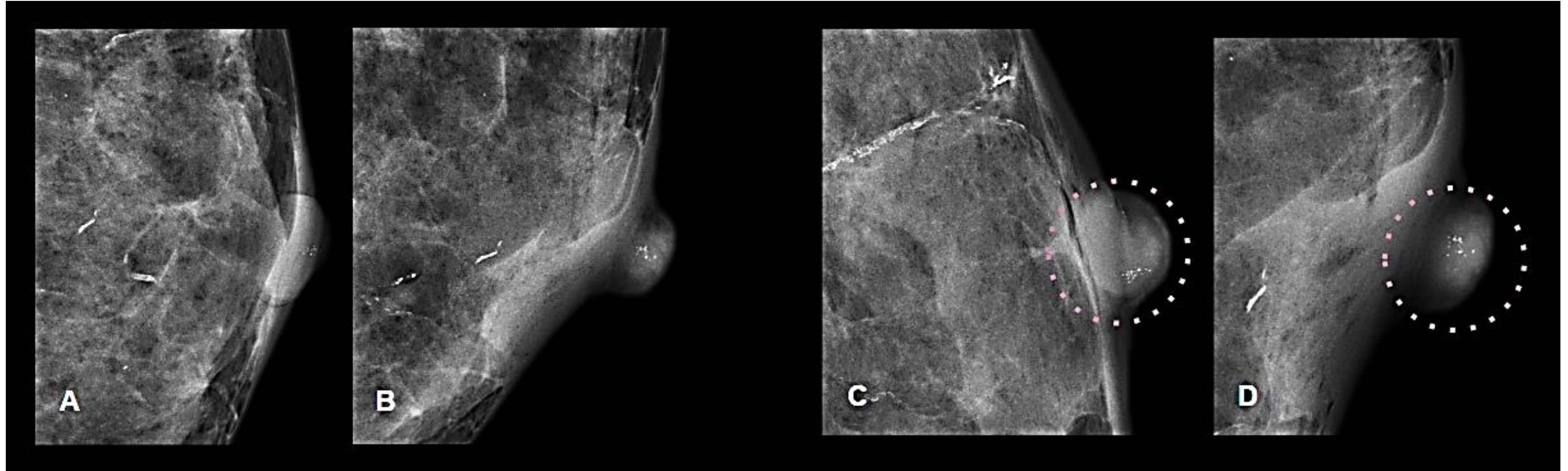
A) Ecografía modo B: ectasia ductal con presencia de contenido ecogénico en su interior. B) Power Doppler color: ausencia de señal. C) Ecografía: Imagen nodular sólida intraductal D) Power Doppler color: confirma señal de flujo en la lesión.

# Mastitis de células plasmáticas:



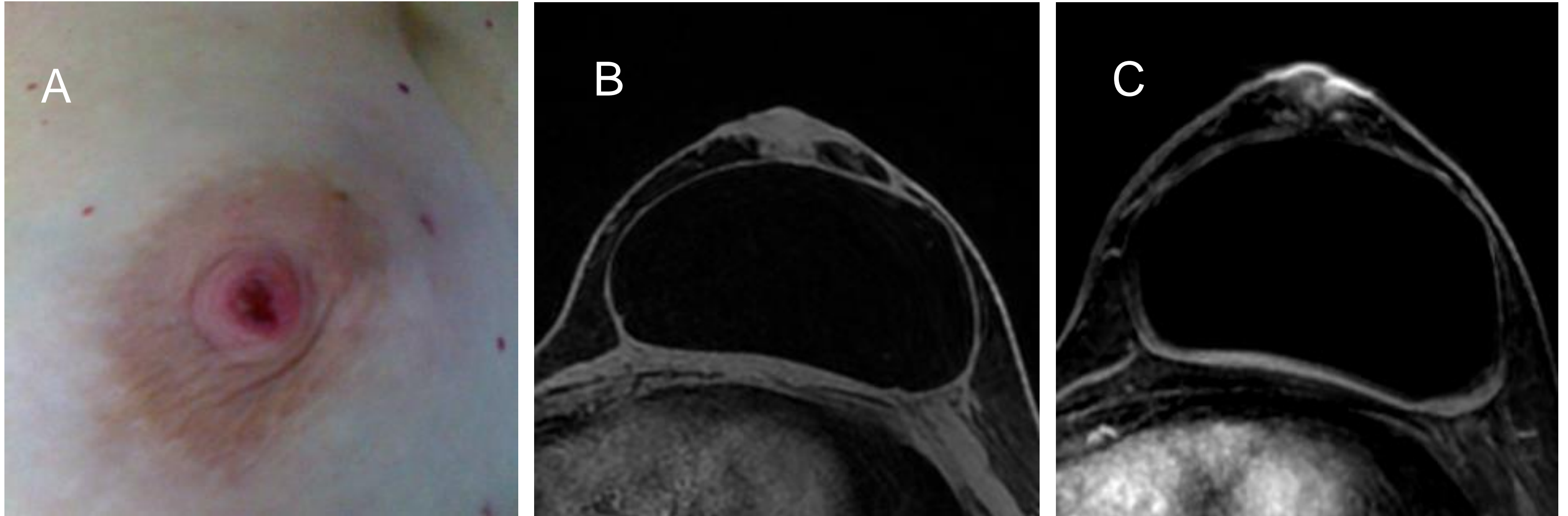
A y B) Mamografía digital bilateral incidencia CC con calcificaciones de tipo secretoras.

# Microcalcificaciones estables:



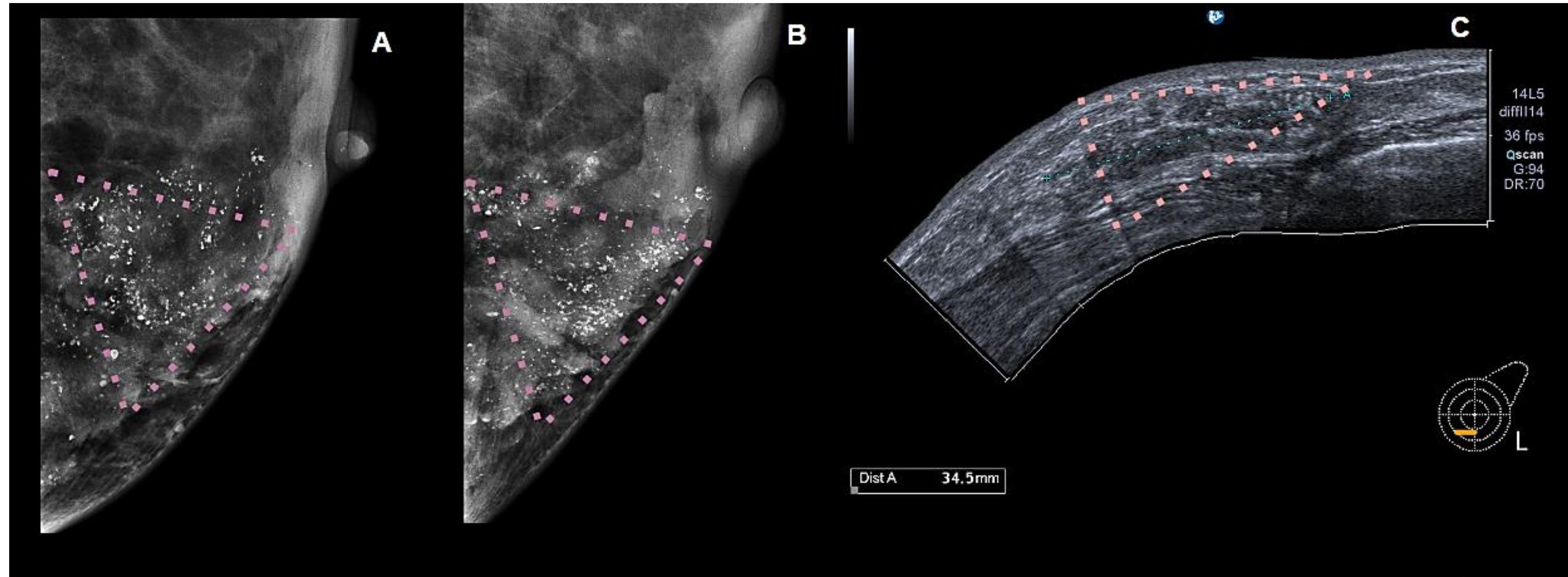
A y B) Mamografía de mama izquierda incidencia CC y ML: se identifican microcalcificaciones a nivel del pezón. C) y D) Incidencias magnificadas CC y ML: grupo de microcalcificaciones redondeadas y puntiformes estables en el tiempo.

# Enfermedad de Paget



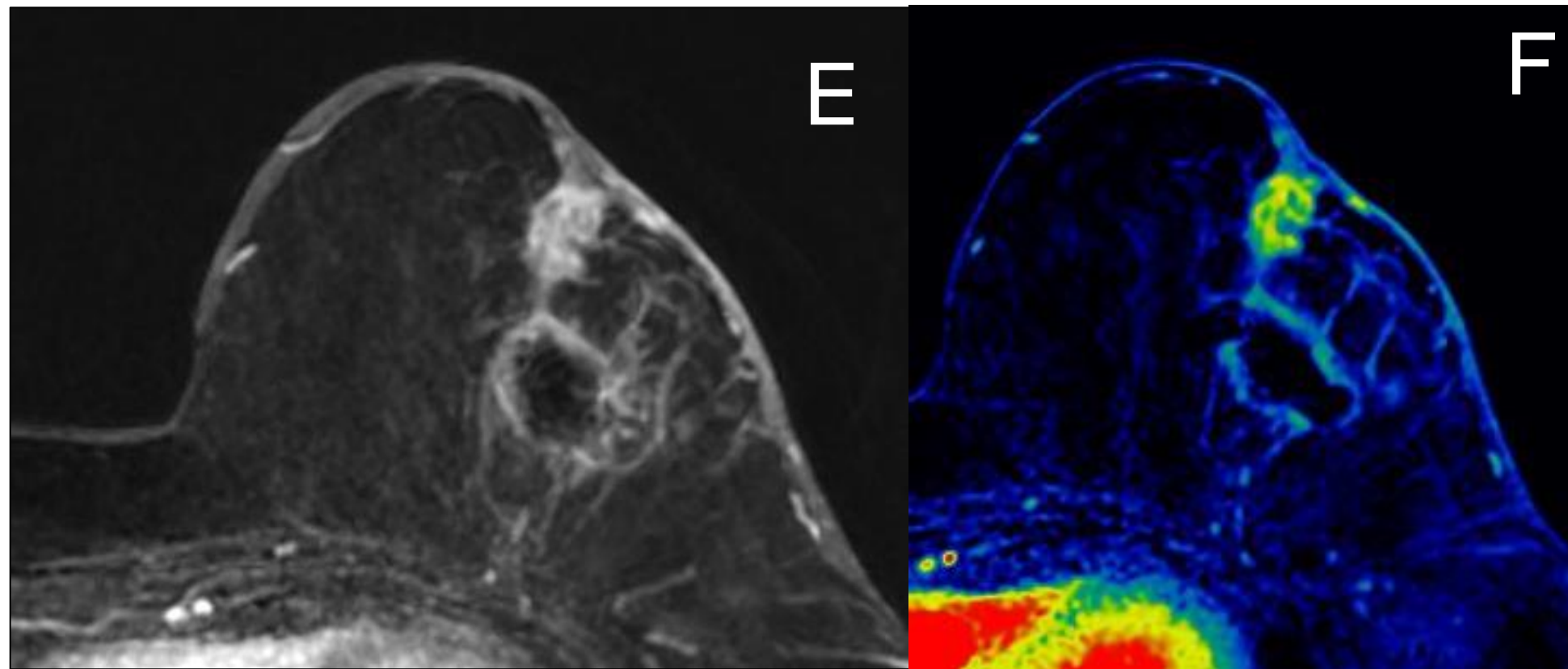
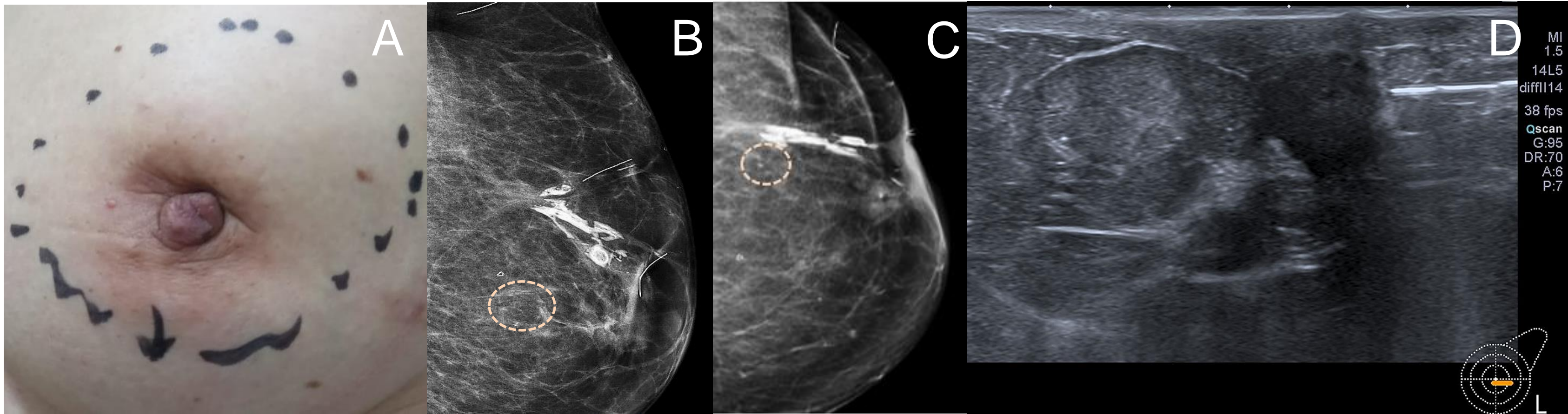
A) Fotografía de ulceración del pezón izquierdo. B) Axial T1 con supresión grasa C) Reconstrucción MIP con contraste endovenoso: se observa realce no masa de tipo focal.

# Carcinoma invasor no específico grado II:



A) y B) Mamografía digital CC y ML: se identifica grupo de microcalcificaciones finas pleomórficas y groseras heterogéneas de distribución segmentaria en cuadrante infero interno periareolar. C) Correlato ecográfico que evidencia imágenes hiperecogénicas puntiformes.

# Recaída de carcinoma lobulillar infiltrante grado II:



A) Fotografía con retracción del pezón con marcación dermográfica del área palpable B) y C) Mamografía digital CC y ML: se identifican microcalcificaciones. D) Ecografía: nódulo no circunscripto en contacto con el pezón. E y F) MIP con contraste y mapa color. Realce nodular con retracción de pezón, y hematoma postpunción.

# Conclusiones

El CAP puede verse afectado por múltiples patologías generales y específicas

El enfoque multimodal juega un rol esencial para su identificación, caracterización e interpretación.

Los radiólogos deben estar familiarizados con los hallazgos imagenológicos que comprometen el CAP a fin de evitar retrasos en el diagnóstico.

El aporte al equipo multidisciplinario, permite orientar las herramientas diagnósticas necesarias y el tratamiento clínico/quirúrgico definitivo del paciente.



# Bibliografía

- Cai S, Wang H, Zhu Q, Li J, Sun Q, Jiang Y. Clinical and sonographic features of nipple lesions. *Medicine (Baltimore)*. 2020;99(15):e19728.
- Chiorean A, Pintican RM, Szep M, et al. Nipple Ultrasound: A Pictorial Essay. *Korean J Radiol*. 2020;21(8):955-966.
- Muttarak M, Siriya B, Kongmebhol P, Chaiwun B, Sukhamwang N. Paget's disease of the breast: clinical, imaging and pathologic findings: a review of 16 patients. *Biomed Imaging Interv J*. 2011;7(2):e16.
- Chi NT. Case report: Malignant-type calcification of the nipple with histologic correlation. *Radiology Case Reports*. 2020;15(1):82-84
- Lyons D, Wahab RA, Vijapura C, Mahoney MC. The nipple–areolar complex: comprehensive imaging review. *Clinical Radiology*. 2020.
- Nicholson BT, Harvey JA, Cohen MA. Nipple-Areolar Complex: Normal Anatomy and Benign and Malignant Processes. *RadioGraphics*. 2009;29(2):509-523.
- Da Costa D, Taddese A, Cure ML, Gerson D, Poppiti R Jr, Esserman LE. Common and unusual diseases of the nipple-areolar complex. *Radiographics*. 2007;27 Suppl 1:S65-S77.
- Bae SJ, Cha YJ, Eun NL et al. Diagnostic Accuracy of Nonmass Enhancement at Breast MRI in Predicting Tumor Involvement of the Nipple: A Prospective Study in a Single Institution. *Radiology*. 2021:204136.
- An HY, Kim KS, Yu IK, Kim KW, Kim HH. The Nipple-Areolar Complex. *Journal of Ultrasound in Medicine*. 2010;29(6):949-962.